

Yarık Damaklı Yenidoğan Olgumuzda Jarcho-Levin Sendromu

A Newborn With Cleft Palate Who Was Diagnosed As Jarcho-Levin Syndrome

Tolga Altuğ Şen*, **Osman Öztekin***, **Ayşegül Bükülmez***, **Reşit Köken***, **Tevfik Demir***, **Yrd.Doç.Dr. Adnan Narcı****

Afyon Kocatepe Üniversitesi Tıp Fakültesi Çocuk Sağlığı ve Hastalıkları Anabilim Dalı, *Yrd. Doç. Dr.

Afyon Kocatepe Üniversitesi Tıp Fakültesi Çocuk Sağlığı ve Hastalıkları Anabilim Dalı, ** Dr.

Afyon Kocatepe Üniversitesi Tıp Fakültesi Çocuk Cerrahisi Anabilim Dalı, ***Yrd. Doç. Dr.

ÖZET

Jarcho-Levin Sendromu segmental kostovertebral deformitelerin bulunduğu, çok sayıda sayısal ve yapısal vertebra ve kosta anomalilerinin yer aldığı konjenital bir sendromdur. Bu sendromda göğüs duvarının görünümü adeta "yengeç"e benzetilmektedir. Kostaların ve vertebraların yaygın deformiteleri ve anormal birleşme göstermeleri solunum sıkıntısına ve sık tekrarlayan solunum yolu enfeksiyonlarına neden olmaktadır. Spondilotorasik displazide başta hemivertebra olmak üzere vertebra deformiteleri, spondilokostal displazide kosta deformiteleri görülürken, her ikisi de Jarcho-Levin sendromunun alt grubu olarak değerlendirilmektedir. Sık görülen bir tablo olmadığı için yarık damakla doğmuş olan spondilotorasik displazisi olan yenidoğan olgusu sunulmuştur. (*Güncel Pediatri 2007; 5: 125-8*)

Anahtar kelimeler: Spondilotorasik dizostozis, yarık damak, yenidoğan

SUMMARY

Jarcho-Levin syndrome is a congenital, segmental costo-vertebral deformation with multiple vertebral and numerical or structural rib abnormalities resulting in the 'crab-like' aspect of the chest. The clinical picture composed of thoracic vertebral and costal malformations and the affected vertebrae and costa were abnormally fused with each other and resulted in respiratory difficulties with recurrent respiratory infections. In spondylthoracic dysplasia, malformed vertebral bodies including hemivertebra are the major anomalies where as spondylocostal dysplasia refers to intrinsic anomalies of the ribs and both of them are defined as subgroups of Jarcho-Levin syndrome. Since it is a very rare entity, a newborn diagnosed as spondylthoracic dysplasia associated with cleft palate is presented. (*Journal of Current Pediatrics 2007; 5: 125-8*)

Key words: Spondylthoracic dysostosis, cleft palate, newborn

Giriş

Jarcho-Levin sendromu ilk defa 1938 yılında S. Jarcho ve P.M. Levin tarafından tanımlanmıştır (1). Jarcho-Levin sendromu için otozomal dominant ve resesif kalıtım olduğu bildirilmiştir (2,3,4). Önceleri hastaların tanı aldıktan sonra tekrarlayan solunum yolu enfeksiyonları nedeniyle bir yıl içinde ölmeleri nedeniyle bu sendromun oldukça ölümcül olduğu düşünülüyordu (5). Spondilotorasik dizostozis omurganın değişik seviyelerinde bulunabilen çok sayıda vertebra anomalileriyle birlikte. Bu anomaliler hemivertebra, vertebraların yokluğu, "kelebek şeklinde" vertebralar, "kama şeklinde" vertebralar, posterior füzyon defektiyle birlik-

te birleşmiş, hipoplastik vertebralar ve kostovertebral füzyon defektleri olarak tanımlanmışlardır (5,6). Spondilotorasik dizostozisde kosta anomalilerinin bulunması şart değildir (7,8). Spondilokostal dizostozisli olgularda, genişlemiş veya çatallaşmış kostalar, "pervane kanadı veya yengeç görünümlü" veya arkada birleşme defekti gösteren kotsalar ve asimetric füzyon defektleriyle karakterize intrinsik kostal anomalilere rastlanılmaktadır (8,9). Jarcho-Levin sendromu için bildirilmiş olan prevalans 0,25/10.000'tir (9). Spondilotorasik displazili olgularda bebeklerin çoğunun solunum yetmezliğinden kaybedilmesi nedeniyle, spondilokostal dizostozisten prognoz daha kötü olduğu bilinmektedir. Prenatal olarak Jarcho-Levin sendromu tanısı konulan olgular için ge-

beliğin sonlandırılması önerilmektedir (10). Daha iyi tıbbi bakım imkanlarının gelişmiş olması sayesinde Jarcho-Levin sendromlu, ciddi anomalileri olan olguların yaşam şansları artmıştır (11).

Olgu Sunumu

Gestasyonel yaşı 36 hafta olan kız bebeğin, 23 yaşındaki annenin ilk gebeliğinden durdurulamayan doğum eylemi nedeniyle sezeryan sekiyo yapılarak devlet hastanesinde doğurtulduğu, doğum ağırlığının 2.400 gram olduğu ve anoksik doğum öyküsü olmadığı öğrenildi. Annenin prenatal takibinin yapılmadığı, prenatal dönemde ilaç kullanımı, sigara alışkanlığı veya enfeksiyon öyküsü olmadığı, akraba evliliği bulunmadığı, ölü doğum veya doğumsal anomalileri olan akrabalarının olmadığı öğrenildi. Yaşamının üçüncü gününde trombositopeni gelişmesi üzerine hastanemize nakledildi. Hastanemize ilk gelişinde bebeğin genel durumu iyi, aktivitesi normaldi (Resim 1). Yapılan fizik muayenede vücut ağırlığı 2.370 gram (25-50p), boyu 45 cm (25p), baş çevresi 33cm (50-75p), vücut sıcaklığı 36,5 °C, kalp tepe atım sayısı 144/dk., solunum sayısı 52/dk, arteriyel O2 satürasyonu %90 bulundu. Boynu ve göğüs kafesi kısa olan olguda, dorsal skolyoz ve iki taraflı komplet yarı damak ağının bulunduğu tespit edildi (Resim 1,2,3). Tam kan sayımında Hb 16,9gr/dl, Htc %50, MCV 96, lökosit 17,600/mm³, trombositler 91.000/mm³, periferik yaymanın incelenmesinde her sahada 4'lü, 5'li trombositlerin olduğu, eritrositlerin normokrom-normositer olduğu, hemoliz bulgusu olmadığı tespit edildi. Yapılan kan gazları incelemesi, böbrek ve karaciğer fonksiyon testleri ve tam idrar tetkiki normal sınırlarda bulundu. Bakılan PT, aPTT ve INR düzeyleri normal sınırlardaydı. Hastanemize yatırıldıktan üç gün sonra trombositopeni kendiliğinden düzeldi, trombosit sayısı 150.000/mm³'e ulaştı. Çekilen ön-arka akciğer grafisinde 10. torakal vertebra hizasında, sağda 9. kostada geniş görünüm olduğu, vertebrayla posterior füzyon defekti bulunduğu, sol hemitoraksta 10 tane kostanın, sağ hemitoraksta ise 11 tane kostanın bulunduğu görüldü (Resim 4). Torakal vertebralarda yukarıda açıklığı sola, aşağıda açıklığı sağa bakan skolyozun olduğu tespit edildi (Resim 5). Bakılan transfontanel, karın ultrasonografileri ve eko-kardiyografi incelemesi normal bulundu. Bebeğin kan grubu ve annenin kan grupları A Rh (+)'ti. Klinik ve radyolojik bulgular spondilotorasik dizostozisle uyumlu bulundu. Olguya göğüs fizyoterapisi yapılmaya başlandı.

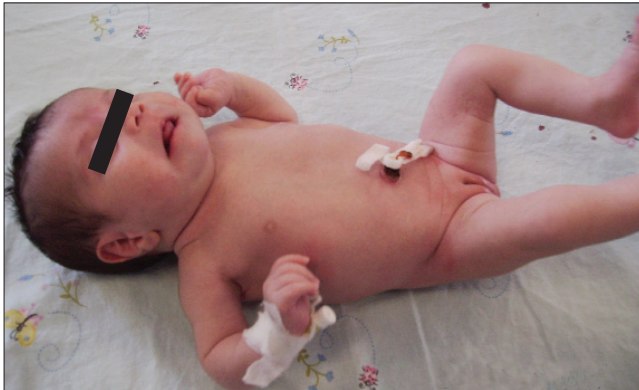Anne sütü yeterli olmadığı için mama verilerek, yarı damak olması nedeniyle kaşıkla beslenmesi sağlandı. Yarı damak için Plastik ve Rekonstrüktif Cerrahi Bilim dalı tarafından optimal koşullarda opere edilmek üzere takibe alındı. Göğüs duvarı ve omurga deformiteleri için de ileride düzeltici operasyonların yapılması planlandı.

Tartışma

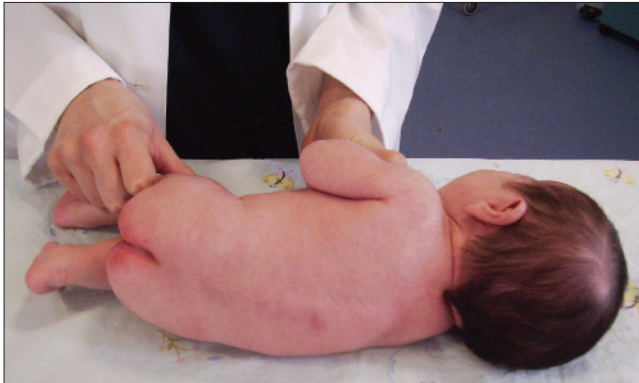Jarcho Levin sendromunun etiopatogenezi kesin olarak açıklığa kavuşmamıştır. Mevcut gelişimsel defektlerin intrauterin yaşamın 4-8. haftaları arasında oluşmaya başladığı tahmin edilmektedir. Kostalardaki deformitelerin notokordal vertebra kırırdağındaki anormal gelişime bağlı olduğu, 4. ve 5. haftalarda somitlerdeki yetersiz segmentasyonun vertebralardaki deformitelere yol açtığı düşünülmektedir (7,8,15). Jarcho Levin sendromunun klinik ve radyolojik bulguları iyi tanımlanmıştır. Doğumdan hemen sonra normal klinik görünüm olabileceği bildirilmişken, prenatal dönemde kısa gövdeye bağlı boy kısalığının tespit edilebileceği söylenmiştir (8). Bazı hastalarda servikodorsal skolyoz veya kifoskolyoz, pektus karinatus ve "yelken göğüs" birlikteliği tanımlanmıştır (4,8). Jarcho Levin sendromuna eşlik ettiği bildirilen fazla sayıda anomali bulunmaktadır. Bu anomaliler; fasiyal dismorfizm, hidrosefali, hidroüretonefroz, meningomiyelosele, spina bifida, bifid uvula, ASD, VSD, renal agenezis, renal hipoplazi, polikistik böbrek, at-nalı böbrek, mesane duplikasyonu, nöral tüp defektleri, diyafragma hernileri, anal atrezi, imperfore anüs, Meckel divertikülü ve Sprengel deformitesi olarak bildirilmiştir (12-16). Kosta anomalilerinin vertebral bozukluklara ikincil olarak geliştiği düşünülmektedir (17). Pulmoner hipoplazinin ağırlığı, yenidoğan döneminden sonra yaşam süresini belirleyen başlıca faktördür (18). Şimdiye kadar en uzun yaşadığı bildirilen vaka 33 yaşına dek tedavisiz izlenmiştir (19). Hayatın ilk 6 ayında spondilotorasik dizostozisli olgularda spondilokostal dizostozisli olgulara göre mortalitenin daha yüksek oranda (%45) olduğu, ölümlerin tekrarlayan pnömoniler ve pulmoner hipertansiyona ikincil gelişen solunum yetmezliğine bağlı olduğu bildirilmiştir (4,9). Koryon villus biyopsisi yapıldığında spondilotorasik dizostozisli olgularda en çok ikinci kromozomun uzun kolunda (2q-32.1), spondilokostal dizostozisli olgularda ise en çok 19. kromozomun uzun kolunda (19q-13) Delta-like 3gene = DLL3 mutasyon olduğu bildirilmiştir. Toplam olarak 17 homozigot veya birleşik heterozigot mutasyon tanımlan-

mıştır (2,3,20). Bu olgular için prenatal tanının konsepsiyon oluşuktan 16 hafta sonrasında itibaren yapılabileceği ve amniotik sıvı incelemelerinin normal olduğu bildirilmiştir (20). Jarcho Levin sendromlu olgularda prenatal USG yapılarak pek çok anomalinin gözlenebileceği bildirilmiştir. Bu anomaliler tam birleşmemiş ve yetersiz oluşmuş vertebralar, kostaların posterior füzyon defektleri, düzensiz ve çakıl taşlarından oluşmuş izlenimi veren omurga görünümü, kısa gövdeye karşın normal uzunluktaki ekstremiteler, abdominal distansiyon, kasıktaki ve umblikustaki herniler olarak tanımlanmışlardır (15,21). Jarcho Levin sendromu tanısıyla bildirilmiş olan bütün olgularda normal zeka düzeyinin olduğu ve nörolojik bir kayıp tespit edilmediği bildirilmiştir (22).

Sunduğumuz olgu yenidoğan döneminde Jarcho Levin sendromu tanısı almıştır. Olgumuzda daha önce Jarcho Levin sendromlu olgularda tanımlanmış olan torakal skolyoz, hemivertebrada, vertebral posterior füzyon defekti ve geniş kostalar mevcuttu. Şimdiye kadar Jarcho Levin sendromu tanısı almış olan olgularda yarık damak tanımlanmamış olması nedeniyle bu birlikteliğin olduğunu bildirmek için olgumuzu sunduk. Hasta bize yaşamın 3. gününde trombositopenisinin araştırıl-

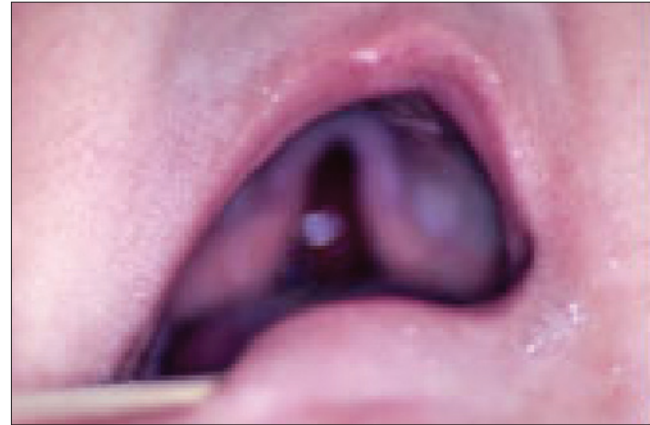

Resim 1. Kısa boyun ve kısa gövde

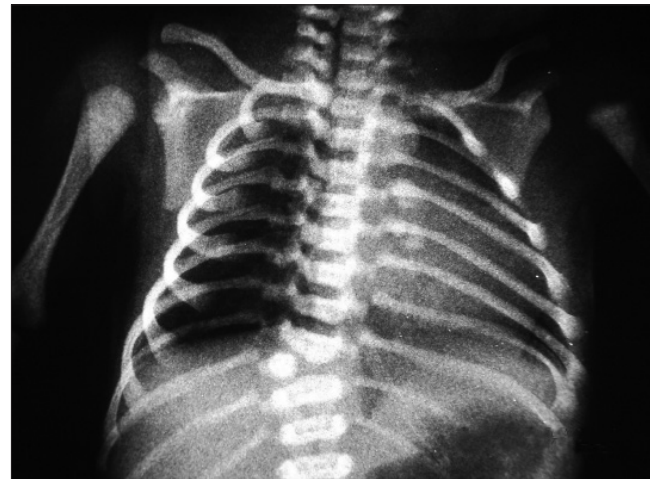


Resim 2. Dorsal skolyoz

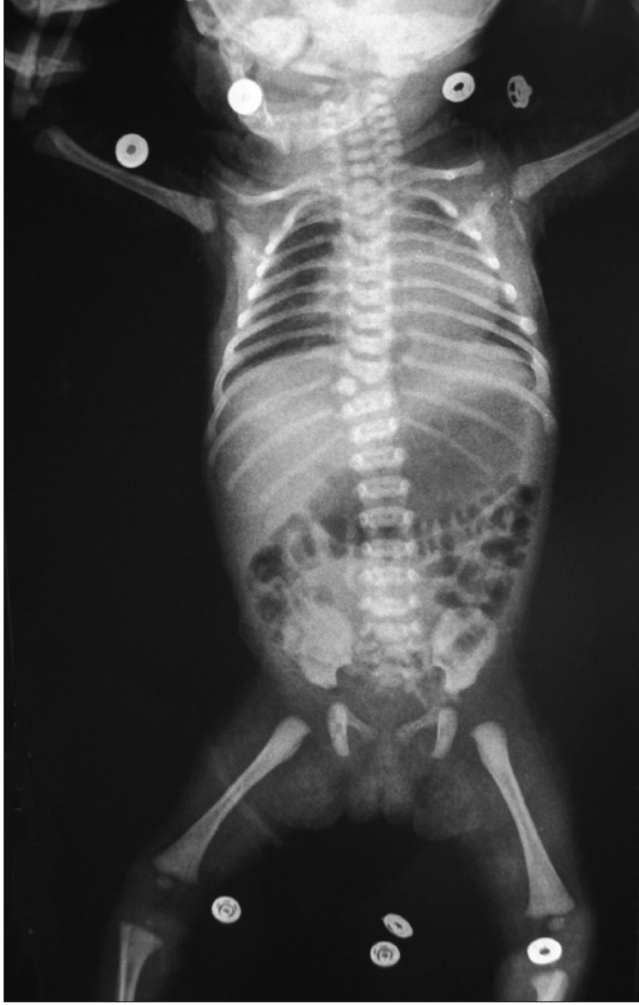ması için gönderilmişti. Trombositopeniye yol açabilecek ilaç kullanım öyküsü yoktu. Fizik muayenede enfeksiyon lehine bir bulgu yoktu. Palpasyonla karaciğer ve dalak büyüklüğü tespit edilmedi. Trombositopeniye yol açabilecek hemanjiom tespit edilemedi. Tam kan sayımı ve periferik yaymada hemoliz olmadığı görüldü ve malign hastalıklar lehine bulgu tespit edilemedi. Yenidoğan ünitemize yatışının 3. gününde trombositopeninin kendiliğinden düzelmesi nedeniyle daha ileri incelemelerin yapılmasına gerek duyulmadı. Yenidoğan bakım şartlarının ileriye gitmesi, solunum sistemi enfeksiyonlarının etkili tedavisi ve tekrarlamasının önlenmesi sayesinde Jarcho Levin sendromlu olguların yaşam süreleri uzamaya başlamıştır. Böylece bu sendromlu olguların sayısı artış göstermektedir. Jarcho Levin sendromundan şüphelenilen olguların eşlik edebilecek değişik sistemlere ait anomaliler için ayrıntılı incelenmeleri gereklidir.



Resim 3. Yarık damak



Resim 4. Ön-arka akciğer grafisinde geniş 9. kosta, 10. torakal vertebrada hemivertebrada ve posteriorda füzyon defekti, sol hemitoraksta 10 tane kosta, sağ hemitoraksta ise 11 tane kosta mevcut



Resim 5. Torakal vertebralarda yukarıda açıklığı sola, aşağıda açıklığı sağa bakan skolyoz mevcut

Kaynaklar

- Jarcho S, Levin PM. Hereditary malformation of the vertebral bodies. Bull Johns Hopkins Hosp 1938; 62: 216-26.
- Turnpenny PD, Bulman MP, Frayling TM et al. A gene for autosomal recessive spondylocostal dysostosis maps to 19q13.1-q13.3. Am J Hum Genet 1999; 65: 175-82.
- Bannykh SI, Emery SC, Gerber JK et al. Aberrant Pax1 and Pax9 expression in Jarcho-Levin syndrome: report of two Caucasian siblings and literature review. Am J Med Genet 2003; 120: 241-6.
- Roberts AP, Conner AN, Tolmie JL, Conner JM: Spondylothoracic and spondylocostal dysostosis. Hereditary forms of spinal deformity. J Bone Joint Surg Br 1988; 70: 123-6
- Solomon L, Jimenez B, Reiner L. Spondylothoracic Dysostosis. Arch Pathol Lab Med. 1978;102:201-5.
- Pochaczewsky R, Ratner H, Perles D et al. Spondylothoracic dysplasia. Radiology 1971; 98: 53-8.
- Vazquez-Lopez M, Lopez-Conde M, Somoza-Rubio C et al. Anomalies of vertebra and ribs: Jarcho Levin syndrome. Description of a case and literature review. Joint Bone Spine. 2005; 72: 275-7.
- Mortier GR, Lachman RS, Bocian M et al. Multiple vertebral segmentation defects: Analysis of 26 new patients and review of the literature. Am J Med Genet 1996; 61: 310-9.
- Teli M, Hosalkar H, Gill I, Noordeen H, Spondylocostal Dysostosis. Spine. 2004;29:1447-51.
- Dane C, Yayla M, Dane B. Prenatal Diagnosis of Jarcho-Levin Syndrome in the First Trimester. Gynecol Obstet Invest. 2006, 7; 63: 200-2.
- McCall CP, Hudgins L, Cloutier M et al. Jarcho-Levin syndrome: unusual survival in a classical case. Am J Med Genet 1994; 49: 328-32.
- Kulkarni ML, Navaz SR, Vani HN et al. Jarcho-Levin syndrome. Indian J Pediatr. 2006; 73: 245-7.
- Pamela SK, Deborah D, Susan AB et al. Jarcho-Levin syndrome: four new cases and classification of subtypes. Am J Med Genet 1991; 40: 264-70
- Ozkinay F, Akisu M, Oral R, Tansug N, Ozyurek R, Kultursay N. Spondylocostal Dysplasia and Cardiac Anomalies in one Dizygotic Twin. The Turkish J Pediatrics. 1996; 38: 381-4.
- Murr MM, Waziri MH, Schelper RL, Abu-Yousef M. Case of multivertebral anomalies, cloacal dysgenesis, and other anomalies presenting prenatally as cystic kidneys. Am J Med Genet 1992; 42: 761-5.
- Devod EA, Leroy JG, Braeckman JJ et al. Spondylocostal dysostosis and Urinary tract anomaly: Definition and Review of an Entity. Eur. J. Pediatr. 1978; 128: 7-15.
- Franceschini P, Grassi E, Fabris C, Bogetti G, Randaccio M. The autosomal Recessive Form of Spondylocostal Dysostosis. Pediatric Radiology. 1974; 112: 673-5.
- Rodriguez LM, Garcia-Garcia I, Correa-Rivas MS et al. Pulmonary hypoplasia in Jarcho-Levin syndrome. P R Health Sci J. 2004; 23: 65-7.
- Hayek S, Burke SW, Boachie-Adjei O et al. Jarcho-Levin syndrome: report on a long-term follow-up of an untreated patient. J Pediatr Orthop B. 1999; 8: 150-3.
- Turnpenny PD, Whittock N, Duncan J, et al. Novel mutations in DLL3, a somito-genesis gene encoding a ligand for the Notch signalling pathway, cause a consistent pattern of abnormal vertebral segmentation in spondylocostal dysostosis. JMed Genet 2003; 40: 333-9.
- Hull AD, James G, Pretorius DH. Detection of Jarcho-Levin syndrome at 12 weeks gestation by nuchal translucency screening and three-dimensional ultrasound. Prenat Diagn 2001; 21: 390-4.
- Cornier AS, Ramirez N, Carlo S, Reiss A. Controversies surrounding Jarcho-Levin syndrome. Curr Opin Pediatr 2003; 15: 614-20.